

Pathologie des voies urinaires

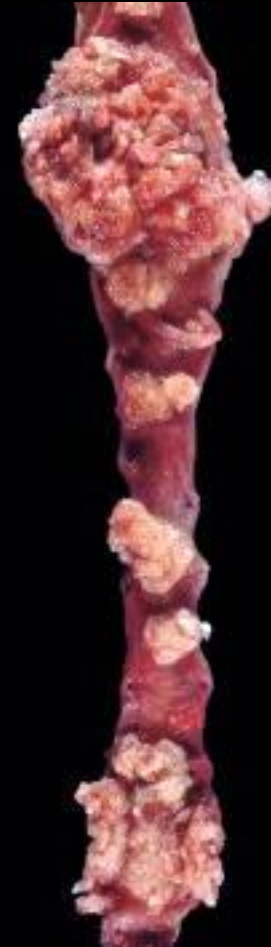Gérard ABADJIAN

Réf.: Robbins Anatomie Pathologique

3^{ème} Ed. Française (6th Ed.)

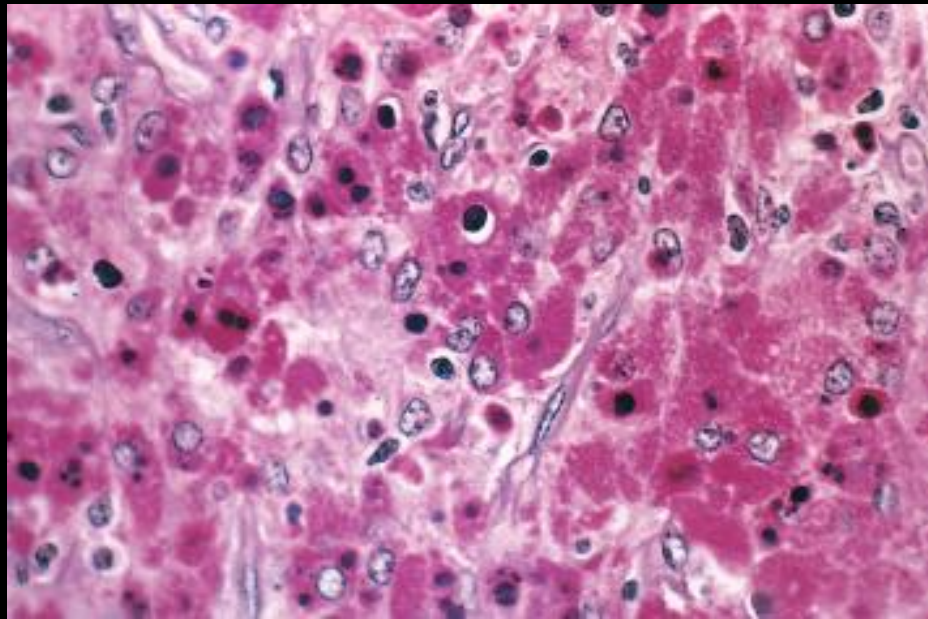
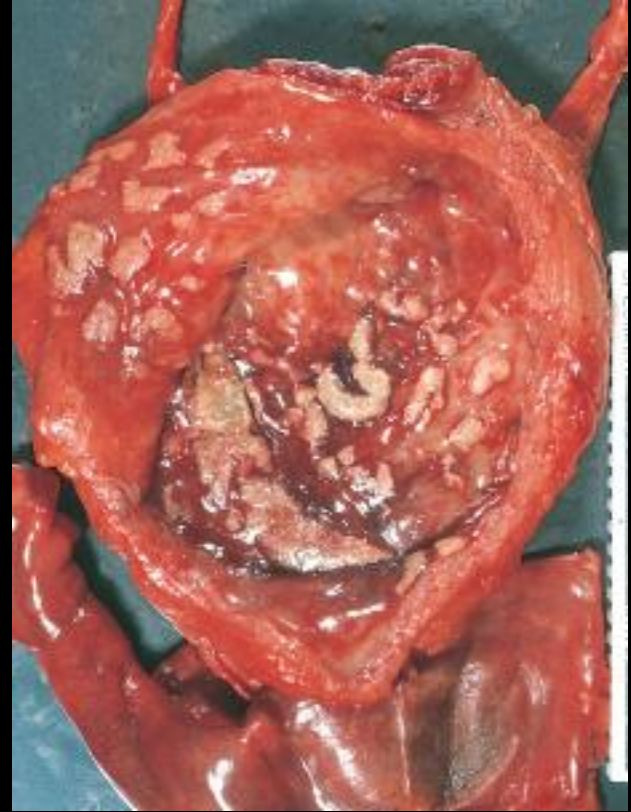
Uretères

- Anomalies congénitales
 - Duplicité, Bifidité
 - Maladie de la jonction
- Inflammations
- Tumeurs
 - Carcinome urothélial
- Lésions obstructives
 - Fibrose rétropéritoneale
 - Processus inflammatoire expansif dans le tissu rétropéritoneale > hydronéphrose



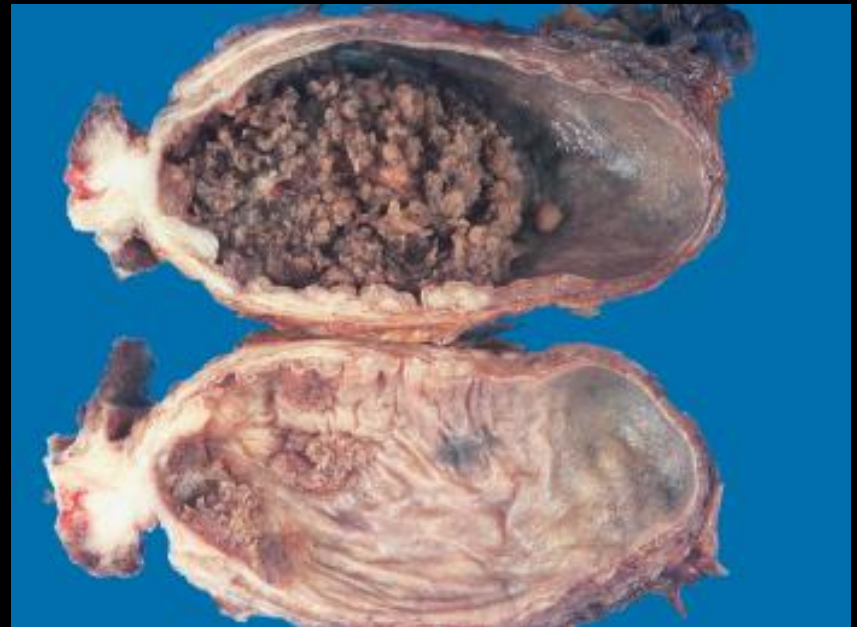
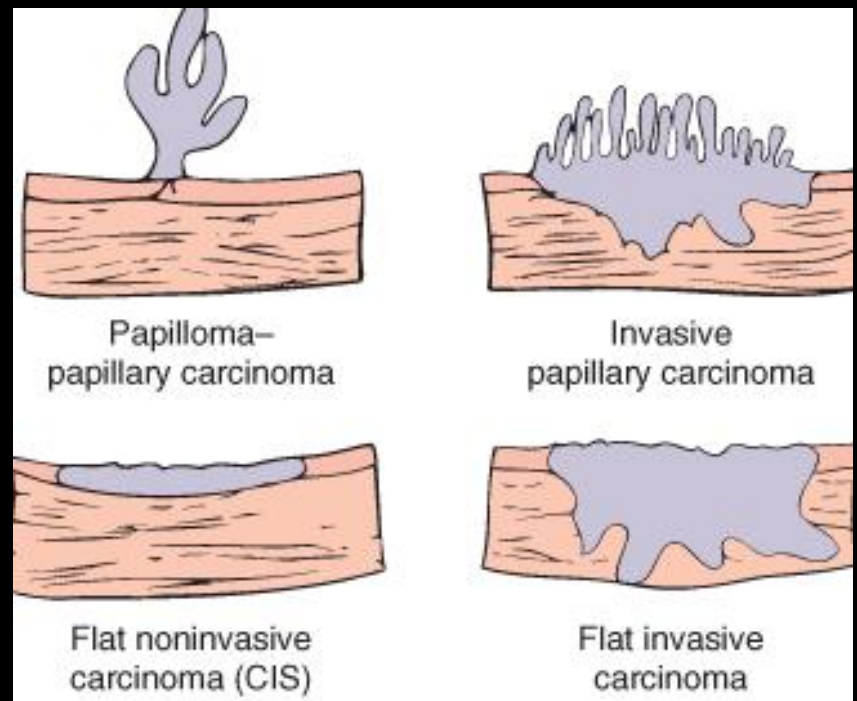
Vessie

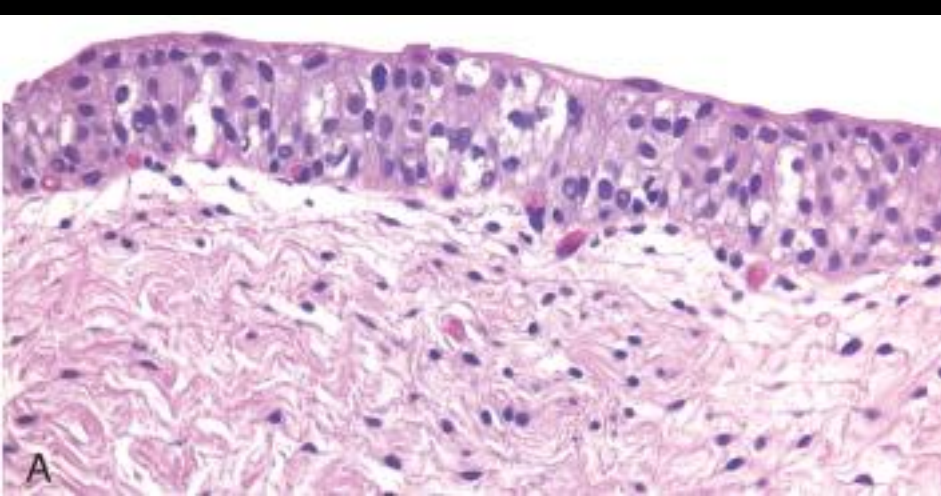
- Anomales congénitales
 - Diverticule congénitaux ou acquis
 - Reflux vésico-urétéral
- Inflammation
 - Cystite aigu et chronique
 - Cystite interstitielle
 - Malacoplasié ->
 - Plaques molles jaunâtres, surélevées
 - Infiltrat lymphocytaire, macrophages, vésicules PAS+ (Michaelis-Gutmann)
 - Trouble fonctionnel de la phagocytose



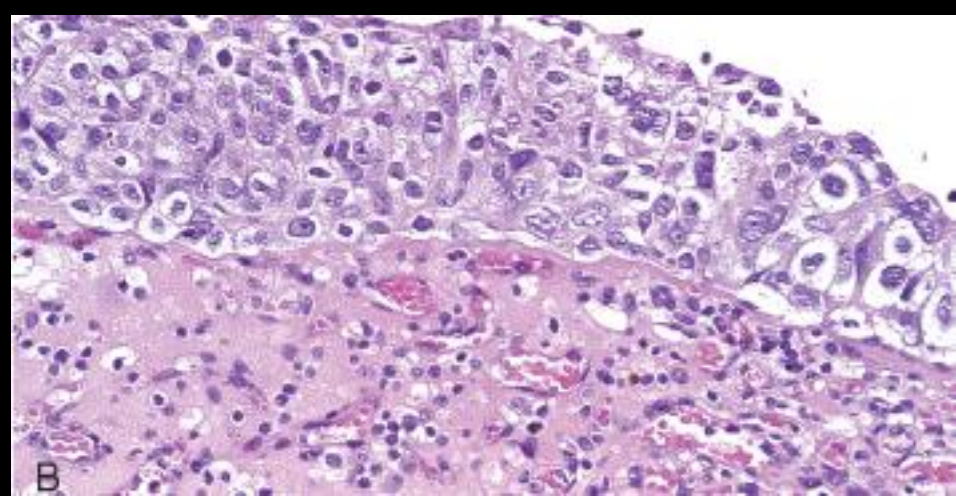
Vessie

- Tumeurs urothéliales (à cellules transitionnelles)
 - Bas grade
 - Papillaire non infiltrante
 - Peu d'atypie cytologique
 - 10% > récurrence > Haut grade
 - Haut grade
 - Papillaire ou invasive
 - Atypies cyto-architecturales
- Autres types histologiques
 - Ca. Épidermoïde
 - Aénocarcinome (Ouraque)
- Epidémiologie
 - Incidence = Ca. Poumon
 - Tabagisme, Exposition industries, Bilharziose, Médicaments
- Stades
 - T_a non infiltrante, T_{is} in situ
 - T₁ Chorion +, T₂ Musculeuse +
 - T₃ Infiltration périvesicale

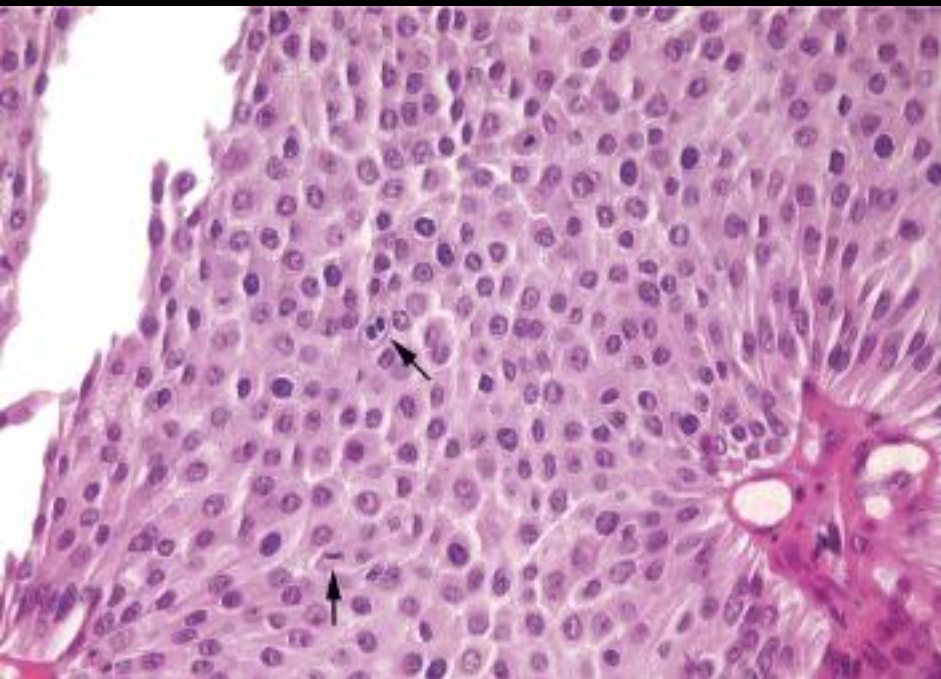




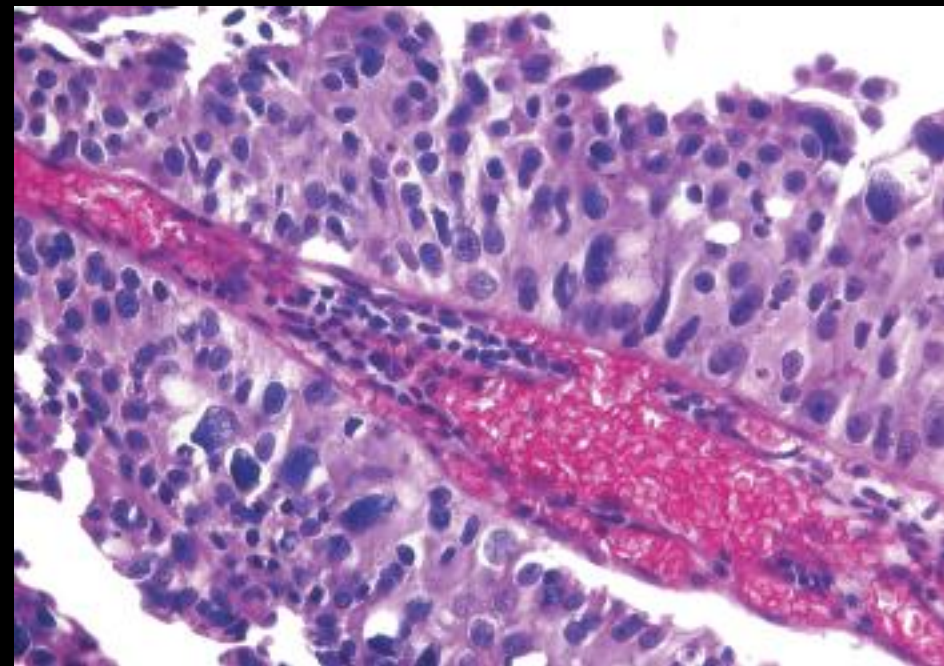
Urothélium normal



Carcinome in situ



Carcinome papillaire de bas grade



Carcinome papillaire de haut grade

Uréthre

- Inflammation
 - Gonococcique, Non gonococcique
- Tumeurs
 - Caroncule
 - Lésion inflammatoire périméatique
 - Masse rougeâtre douloureuse.
 - Femmes âgées
 - Carcinome: très rare